

Relato Caso

Osseointegração de implante dentário deslocado no seio maxilar: relato de caso com acompanhamento de 7 anos

Marcelo Rodrigues Azenha ^{1,*}, Plauto Christopher Aranha Watanabe ¹, Sebastián Pérez Errázuriz ², Luis Fernando Jardim ³, Ana Luisa Riul Sório ³

¹ Faculdade de Odontologia de Ribeirão Preto, Universidade de São Paulo, Ribeirão Preto, SP, Brasil.

² Mestre em Implantodontia, Universidade de Sevilha, Espanha.

³ Centro de Radiologia Odontológica Jardim, Ribeirão Preto, SP, Brasil.

* Correspondência: marceloazinha@usp.br; marceloazinha@yahoo.com.br.

Resumo: Corpos estranhos no seio maxilar são raramente mencionados na literatura. Muitos deles podem ser assintomáticos e um planejamento inadequado do caso ou um profissional não qualificado pode facilmente levar um implante dentário ao seio maxilar em uma situação óssea precária. Pretendemos apresentar e discutir o que é do nosso conhecimento o primeiro caso e o manejo de um implante dentário osseointegrado no interior do seio maxilar após o seu deslocamento. Um paciente teve um implante dentário colocado imediatamente após a extração do molar superior, mas ao final do procedimento ele foi deslocado para dentro do seio durante a adaptação da capa de cicatrização. Exames de imagens realizados após 1 dia, 24 meses, 36 e 84 meses demonstraram seio maxilar hígido com o implante osseointegrado no mesmo local desde sua migração, circundado e preenchido por osso maduro. Devido a um paciente assintomático a remoção do implante não está prevista até o momento.

Palavras-chave: Implantes dentários; Osseointegração; Seio maxilar; Deslocamento acidental.

Citação: Azenha MR, Watanabe PCA, Errázuriz SP, Jardim LF, Sório ALR. Osseointegração de implante dentário deslocado no seio maxilar: relato de caso com acompanhamento de 7 anos. Brazilian Journal of Case Reports. 2025 Jan-Dec;05(1):bjcr3.

<https://doi.org/10.52600/2763-583X.bjcr.2025.5.1.bjcr3>

Recebido: 23 Outubro 2023

Aceito: 10 Junho 2024

Publicado: 24 Junho 2024



Copyright: This work is licensed under a Creative Commons Attribution 4.0 International License (CC BY 4.0).

1. Introdução

Os dentes e um planejamento adequado são essenciais para o sucesso do tratamento. Após a perda dentária o osso alveolar começa a ser reabsorvido, podendo causar dificuldades na instalação de um implante adequado quanto à sua posição e estabilidade primária. A região maxilar posterior pode apresentar má qualidade óssea (osso tipo IV), maior reabsorção óssea em comparação com outras regiões, osso cortical fino e pneumatização do seio maxilar levando a um procedimento de cirurgia de implante mais difícil e às vezes a necessidade de técnicas adicionais para adquirir o ideal condições e estabilidade primária do implante¹. Se houver estabilidade insuficiente durante a implantação ou nenhuma osseointegração após algumas semanas durante a reabilitação da prótese, o implante pode ser acidentalmente deslocado para o seio maxilar [1].

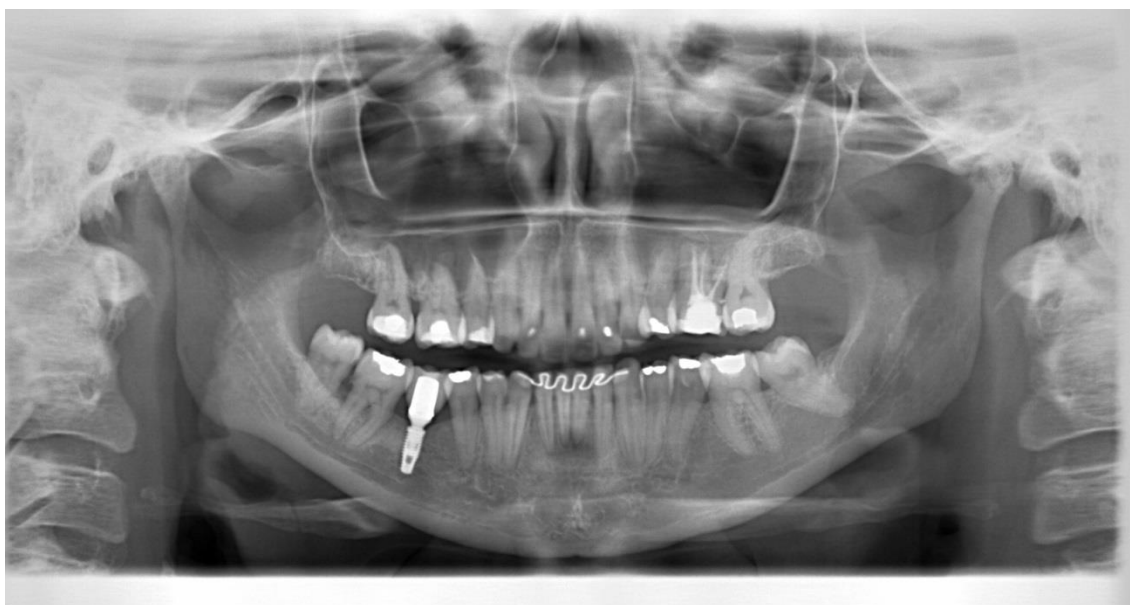A literatura mostra que a maioria dos casos de implantes deslocados para o seio maxilar são assintomáticos e dependem de cada paciente, mas complicações como sinusite, dor facial e obstrução nasal podem ser esperadas e devem ser tratadas de acordo com as características de cada caso [2]. Existem poucos relatos de implante deslocado no seio esfenoidal e etmoidal, com a maioria dos deslocamentos ocorrendo no seio maxilar, sendo recomendada a remoção cirúrgica do corpo estranho³. Até onde sabemos, não há casos relatados anteriormente de implante dentário que tenha sido osseointegrado no interior

do seio maxilar após seu deslocamento acidental. Nosso objetivo é demonstrar e discutir esta situação rara.

2. Relato de Caso

Uma mulher saudável de 32 anos foi encaminhada à nossa universidade após fratura do primeiro molar superior esquerdo com fratura coronária extensa. Os exames clínicos e radiográficos revelaram fratura longitudinal separando a raiz palatina do restante do dente e indicação de extração dentária. Uma altura óssea de 7 mm da cervical do dente até o início da membrana do seio maxilar foi observada através de uma radiografia panorâmica e o planejamento cirúrgico foi instalar um implante hexagonal externo de 10 mm de comprimento e 3,5 mm de diâmetro no centro do alvéolo imediatamente após a remoção do dente (Figura 1).

Figura 1. Radiografia panorâmica inicial utilizada para planejamento de extração do primeiro molar superior esquerdo.



O dente foi removido sem intercorrências e o osso septo preparado com 7 mm de comprimento para receber o implante em 18/04/2016 (Figura 2A e 2B). Ao final da instalação do implante, o mesmo foi deslocado para o seio maxilar devido à falta de experiência do aluno e à má qualidade óssea da região. Após diversas tentativas de retirada do alvéolo alveolar (Figura 2c) e devido ao quadro de ansiedade do paciente ele foi deixado dentro da cavidade como visto na radiografia periapical (Figura 3). Paciente foi medicado com antibióticos, analgésicos e descongestionante nasal e orientado a espirrar de boca aberta, não ingerir refrigerantes e álcool, manter dieta leve nos primeiros 5 dias e evitar alimentos quentes nas primeiras 48 horas após a cirurgia. Um dia após a cirurgia o paciente foi avaliado e realizada tomografia computadorizada (TC) demonstrando exatamente a posição do implante na região posterior do seio maxilar circundado por coágulo sanguíneo (Figuras 4A e 4B).

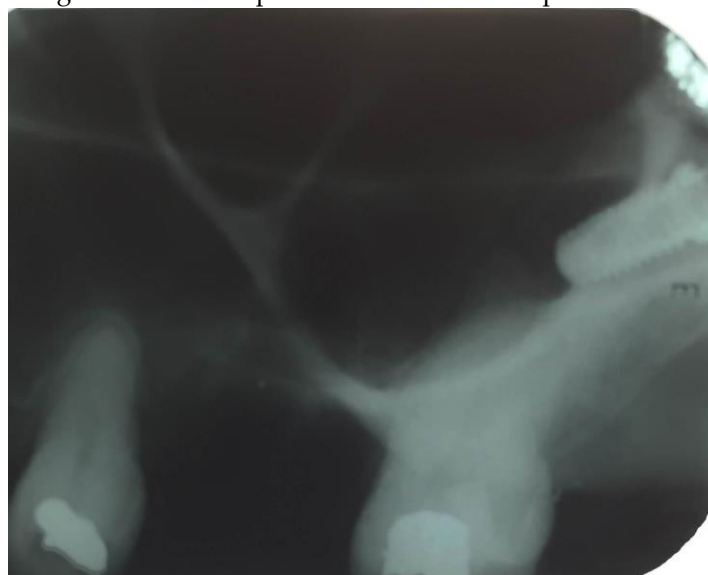
O paciente decidiu não fazer a cirurgia e só retornou à nossa clínica em 25/06/2018, quando fizemos novo exame de TC que revelou que o implante estava circundado por osso sugerindo que estava osseointegrado (Figuras 5A e 5B). O seio maxilar estava saudável, sem sinais de infecção. O paciente foi novamente avaliado após 36 meses da cirurgia e uma radiografia panorâmica confirmou os mesmos achados dos exames anteriores de TC (Figura 6). O último exame de TC foi realizado em 12/04/2023 (7 anos após a cirurgia) e foi conclusivo para demonstrar que o implante dentário está osseointegrado e localizado na mesma posição do primeiro TC circundado e preenchido por osso maduro sem

evidência de infecção local nem nenhuma queixa do paciente (Figuras 7A a 7C). As excelentes imagens do TC 3D foram vitais para a nossa conclusão. Este deve ser o primeiro e único caso relatado de implante dentário totalmente osseointegrado dentro do seio maxilar circundado e preenchido por osso, sem sinais de infecção sinusal. Paciente continua sob controle todos os anos e foi orientado a procurar atendimento quando necessário.

Figura 2. A. Primeiro molar superior esquerdo extraído. B. Preparação do implante no centro do alvéolo. C. Após o deslocamento do implante, o osso alveolar foi removido tentando recobrir o implante. Manobra sem sucesso.

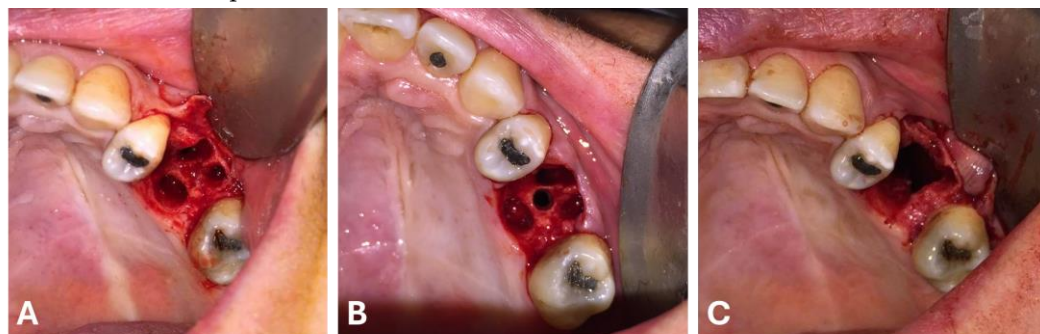

Figura 3. Radiografia imediata após deslocamento do implante.



3. Discussão e conclusão

Com o aumento do número de profissionais realizando cirurgias de implantes, espera-se um maior número de acidentes e casos relatando deslocamento de implantes dentários para o seio maxilar durante o procedimento cirúrgico ou mesmo no pós-operatório na fase de carga funcional [3,4]. Somente durante o ano de 2019 foram instalados 2,7 milhões de implantes dentários só no Brasil o que o torna o país que mais produz e realiza esse tipo de tratamento. Outro dado importante é que cerca de 25% dos consultórios odontológicos do país realizam tratamentos com implantes, demonstrando que algumas colocações de implantes podem ser realizadas por profissionais inexperientes. Estatísticas fornecidas pela Academia Americana de Implantodontia revelaram que até 2018 perto de 3 milhões de pessoas receberam um implante nos EUA e quando combinados, os EUA e a UE esperam-se que o mercado de implantes dentários seja avaliado em mais de US\$ 4 bilhões [5, 6].

A região posterior da maxila pode apresentar o osso mais fino e pobre da boca e deve-se estar atento a um sítio anatômico importante durante o planejamento e principalmente

durante o procedimento cirúrgico: o seio maxilar. É uma cavidade em forma de pirâmide revestida por cílios contendo mucoperiósteo de aproximadamente 1,0 mm de espessura e conhecida como membrana Schneideriana [7]. Após a perda dos dentes e sem reabilitação com implantes, o rebordo sob o seio maxilar inicia um processo fisiológico de reabsorção e a maioria dos pacientes apresentará um seio com pneumatização moderada a intensa o que pode prejudicar a instalação do implante dentário.

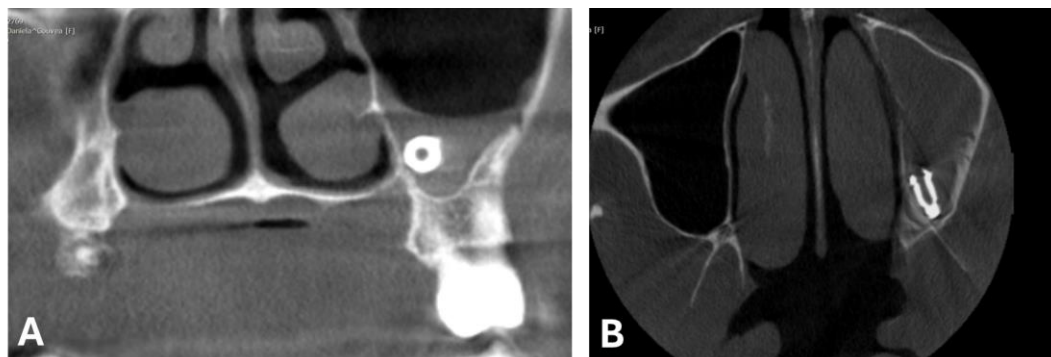


Figura 4. A. Tomografia computadorizada imediata (corte coronal) mostrando implante localizado no interior do seio maxilar esquerdo. B. Tomografia computadorizada imediata (corte sagital) evidenciando implante localizado no interior do seio maxilar esquerdo.

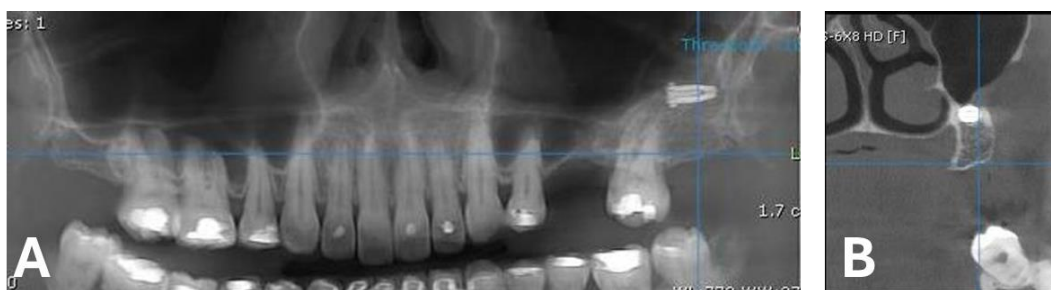

Figura 5. A. Tomografia computadorizada 24 meses após deslocamento do implante. B. Imagem tomográfica computadorizada (corte coronal) 24 meses após o deslocamento do implante. O implante é completamente circundado por osso e osseintegrado.

Esta situação pode trazer algumas dificuldades durante a instalação da cirurgia do implante, levando ao seu deslocamento para as cavidades sinusais faciais. Sgaramella et al. [4] estudaram 29 casos de implantes deslocados para o seio maxilar e observaram que diversos fatores podem levar a esta situação, como planejamento cirúrgico inadequado, experiência profissional e conhecimento dos locais anatômicos, e procedimentos cirúrgicos inadequados como superperfuração do osso com conseqüente perfuração da membrana sinusal e falta de sensibilidade durante o posicionamento do implante. Parece que todos esses critérios foram negligenciados em nosso caso, culminando com o deslocamento do implante para o seio maxilar. Talvez a melhor seqüência de tratamento no nosso caso fosse a extração do dente com instalação de coroa provisória e aguardar cerca de 2 meses para nova formação óssea. Em seguida, a colocação do implante dentário ou se necessário, um procedimento de enxerto do seio maxilar para criar uma nova estrutura óssea para estabilizar o implante e evitar a sua migração.

Alguns estudos têm demonstrado diferentes modalidades de remoção dos implantes do seio maxilar. Chiapasco et al. [8] estudaram 27 pacientes que tiveram complicações relacionadas à migração do implante para o seio maxilar e foram tratados por cirurgia endoscópica funcional dos seios da face, abordagem intraoral ou uma combinação de ambos os procedimentos, demonstrando resultados confiáveis usando essas técnicas. Um et

al. [9] sugere que os implantes deslocados para o seio maxilar devem ser removidos imediatamente, mas ponderam que se a condição do paciente não for favorável ou o dentista apresentar pouca experiência técnica, a sinusite maxilar deve ser controlada antes do novo procedimento cirúrgico.

Nosso protocolo para tratar casos de implantes deslocados é sempre remover o corpo estranho o mais rápido possível evitando complicações tardias como sinusite, dor de cabeça, mau cheiro, dor facial e gotejamento pós-nasal, conforme descrito por autores anteriores [6]. O seio maxilar é uma cavidade e tem comprimento médio de 27,96 mm, largura de 19,57 mm e altura de 25,33 mm e devido ao seu tamanho e anatomia a tomografia computadorizada é o exame mais adequado para definir com exatidão a localização de um implante perdido [7,10]. Conforme descrito anteriormente, o paciente não concordou com a retirada do implante após seu deslocamento e exame tomográfico e recebeu alta com antibióticos e descongestionantes nasais. Respeitando sua decisão, mantivemo-la sob vigilância e para nossa surpresa o exame de tomografia computadorizada de acompanhamento de 24 meses revelou paciente assintomático, sem sinais de sinusite e com imagem interessante sugerindo que o implante estava osseointegrado no interior do seio maxilar. Resultados semelhantes foram observados após exames de imagem de acompanhamento de 36 e 84 meses.

Figura 6. Vista panorâmica 36 meses após deslocamento do implante. Sem sinais de infecção sinusal e o implante ainda osseointegrado.

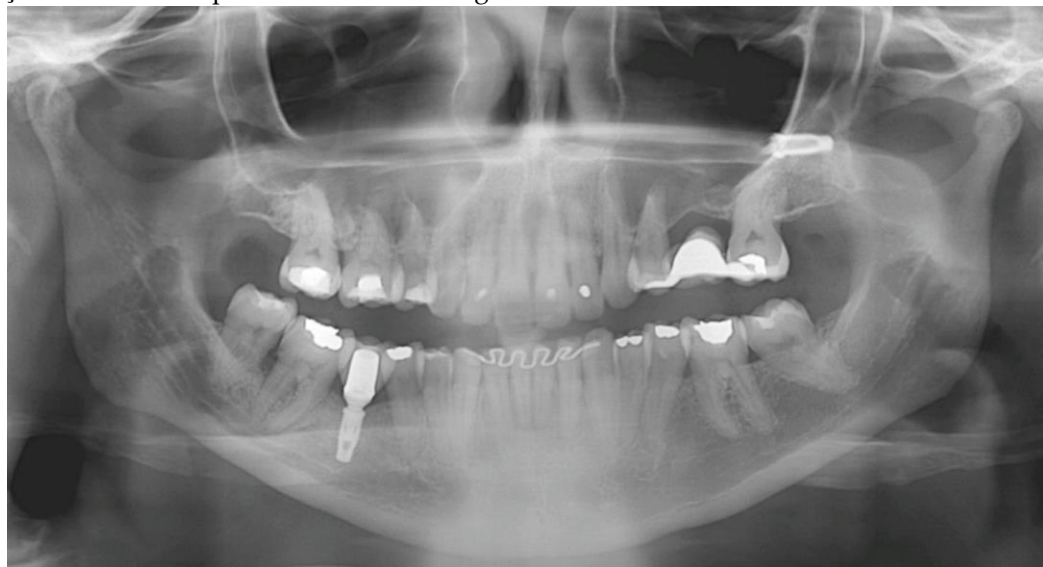
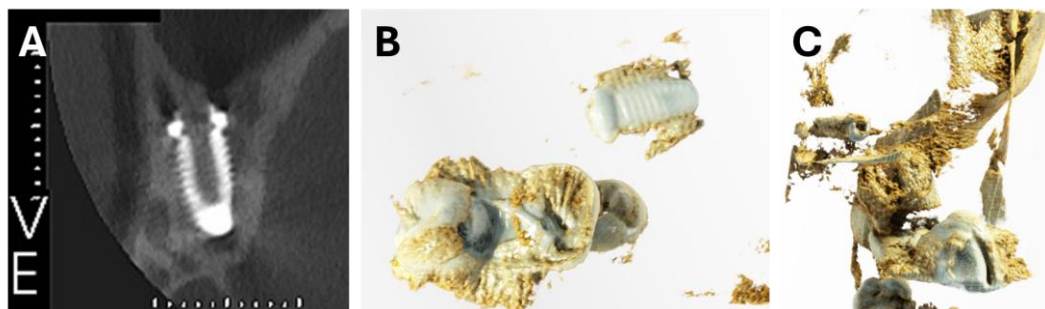
Figura 7. A. Implante completamente circundado e preenchido por osso e sem sinais de infecção 7 anos após seu deslocamento. B. Reconstrução TC 3D do implante que é coberto por osso dentro do seio maxilar. C. Osso ao redor do implante localizado dentro do seio maxilar.



Os princípios biológicos da osseointegração já foram descritos e são definidos como a ligação direta e estrutural entre o osso vivo e estruturado e a superfície de um implante submetido a uma carga funcional. Um implante dentário para osseointegração precisa ser e permanecer estável por pelo menos algumas semanas [11]. O que pode ter ocorrido neste caso é que quando o implante foi deslocado para dentro do seio maxilar ele pode ter ficado preso e estabilizado no tecido ósseo da região posterior do seio maxilar e ocorreu a formação de um coágulo que ajudou a manter o implante em posição a mesma posição. Após alguns dias, houve cicatrização na região do rompimento da membrana e substituição do coágulo por novo tecido ósseo em contato com o implante. Este é um caso raro e único de implante dentário osseointegrado no interior do seio maxilar e ainda sem sintomas após 7 anos de seu deslocamento. O verdadeiro desafio deste caso é estar atento a qualquer sinal de inflamação sinusal e estar pronto para remover o implante se indicado, sendo o planejamento cirúrgico essencial para minimizar os riscos desta complicação.

Financiamento: Nenhum.

Aprovação em Comitê de Ética em Pesquisa: Declaramos que o paciente aprovou o estudo assinando o termo de consentimento livre e esclarecido e que o estudo seguiu as diretrizes éticas estabelecidas pela Declaração de Helsinque.

Agradecimentos: Nenhum.

Conflitos de Interesse: Nenhum.

Materiais Suplementares: Nenhum.

Referência

1. Regev E, Smith RA, Perrott DH, Pogrel MA. Maxillary sinus complications related to endosseous implants. *Int J Oral Maxillofac Impl* 1995;10(4):451–61.
2. Kluppel LE, Santos SE, Olate S. Implant migration into the maxillary sinus: description of two asymptomatic cases. *Oral Maxillofac Surg* 2010;14:63–6.
3. Neema B, Yookyeong CS, Hessam N, Hyun-Suk C, Kang-Min A. Accidental migration of a dental implant into the ethmoid sinus following a transalveolar sinus elevation procedure. *Clin Implant Dent Relat Res* 2015;17(2):360–4.
4. Sgaramella N, Tartaro G, D'Amato S, Santagata M, Colella G. Displacement of dental implants into the maxillary sinus: a retrospective study of twenty-one patients. *Clin Implant Dent Relat Res* 2016;18(1):62–72.
5. Silva A. Anuário da Associação Brasileira da Indústria de Artigos e Equipamentos Médicos e Odontológicos. *ABIMO* 2019;1:1–17.
6. Brandon G. 17 Dental Implant Industry Statistics and Trends. *Small Business & Marketing Advice* 2018.
7. Lovasova K, Kachlik D, Rozpravkova M, Matusevska M, Ferkova J, Kluchova D. Three-dimensional CAD/CAM imaging of the maxillary sinus in ageing process. *Ann Anat* 2018;218:69–82.
8. Chiapasco M, Felisati G, Maccari A, Borloni R, Gatti F, Di Leo F. The management of complications following displacement of oral implants in the paranasal sinuses: a multicenter clinical report and proposed treatment protocols. *Int J Oral Maxillofac Surg* 2009;38:1273–8.
9. An J-H, Park S-H, Han JJ, Jung S, Kook M-S, Park H-J, Oh H-K. Treatment of dental implant displacement into the maxillary sinus. *Maxillofac Plast Reconstr Surg* 2017;39(1):35.
10. Zijderfeld SA, van den Bergh JP, Schulten EA, ten Bruggenkate CM. Anatomical and surgical findings and complications in 100 consecutive maxillary sinus floor elevation procedures. *J Oral Maxillofac Surg* 2008;66(7): 1426–38.
11. Brånemark PI, Hansson BO, Adell R, Breine U, Lindström J, Hallén O. Osseointegrated implants in the treatment of the edentulous jaw. Experience from a 10-year period. *Scand J Plast Reconstr Surg Suppl* 1977;16:1–132.